

1,000症例のパノラマ写真から得た診断と対応の要点!

萌出障害

先天欠如, 歯胚位置異常,
萌出遅延, 過剰歯, 捻転歯

臨床対応CASEBOOK


■萌出障害は、本人や家族が問題に気づかないため主訴になりにくい異常であり、歯科医師が知識と経験を活かして早期に気づき、的確に対応することが健全な永久歯列へ導くために必要です。

■本書では、著者が日常臨床で取り組んでいる“パノラマ写真を活用した異常の早期発見”と、その成果である1,000を超える症例の経過から得た臨床対応を示しています。

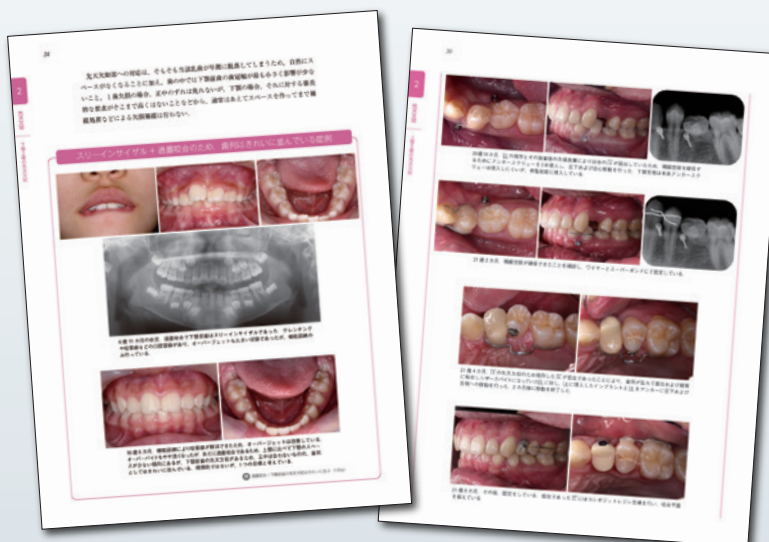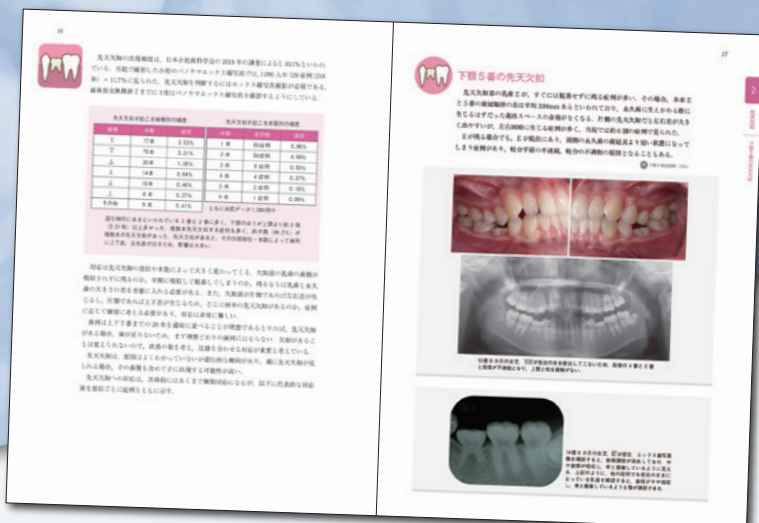■臨床で遭遇しやすい先天欠如、歯胚位置異常、萌出遅延、過剰歯、歯の捻転などを取り上げ、その頻度や起こりやすい部位ごとの、診断、対応、処置を解説。代表的な萌出障害への症例集として、ご活用ください。

著 **河井 聡**

東京都西東京市・山口歯科医院 /
武蔵野市・河井歯科医院



A4変判・144頁・カラー
定価8,800円(税込)



萌出障害

先天欠如， 歯胚位置異常， 萌出遅延， 過剰歯， 捻転歯

臨床対応CASEBOOK

内 容 紹 介

1 萌出障害とは

異常の徴候 / 萌出障害とは / 萌出障害の分類 / 検査におけるパノラマエックス線写真の重要性 / 複数の萌出障害

2 先天欠如

下顎5番の先天欠如(5)先天欠如， 乳歯脱落後の欠損を矯正移動にて解消した症例 / ほか / 下顎2番の先天欠如(スリーインサイズル+過蓋咬合のため， 歯列はきれいに並んでいる症例 / ほか) / 上顎5番の先天欠如(下顎5番の先天欠如を併発した上顎小臼歯の先天欠如症例) / 上顎2番の先天欠如 / 上顎3番の先天欠如 / 上顎7番の先天欠如 / 多数歯の先天欠如(15歯先天欠如の17年経過症例)

3 癒合歯

臨床上の注意点(癒合歯の生えかわり—萌出スペースがある症例 / ほか)

4 歯胚位置異常

上顎3番の歯胚位置異常(上顎犬歯の歯胚位置異常が自然に改善した症例 / ほか) / 上顎6番の歯胚位置異常による上顎E早期歯根吸収(上顎6番の異所萌出による乳歯歯根吸収に対してアップライトワイヤーを用いた症例 / ほか) / 上顎小臼歯(4番， 5番)の歯胚位置異常(54)の歯胚位置異常と下顎7番の近心傾斜埋伏を改善した症例 / ほか / 乳歯の失活に伴う歯胚位置異常(主に上顎1番)(乳歯失活による萌出位置異常に対応した症例) / 低位乳歯に伴う歯胚位置異常

5 萌出遅延

粘膜性の萌出遅延(乳歯の早期脱落により異常嚙下癖が現れた症例 / ほか)

歯胚性萌出遅延

上顎6番の萌出遅延(6番の萌出遅延による偏咀嚼で正中のずれが生じた症例) / 下顎6番の萌出遅延(下顎6番・7番の萌出遅延に対し開窓術を行った症例) / 上顎7番の萌出遅延 / 上顎5番の萌出遅延 / 上顎1番の萌出遅延

その他の萌出遅延

叢生症例における乳歯早期脱落・永久歯萌出遅延 / 上顎犬歯の萌出スペース不足による萌出遅延(スペース不足のため上顎犬歯の萌出に時間がかかった症例) / 乳歯癒合歯による萌出遅延(癒合歯により萌出遅延が連鎖した症例に下顎6番の萌出位置異常が伴った症例 / ほか) / 乳歯失活による晩期残存が原因の萌出遅延(乳臼歯の残根を放置したため萌出遅延となり萌出スペースを失った症例) / 歯牙腫による萌出遅延(3)付近の歯牙腫で萌出遅延が見られた症例

6 過剰歯

上顎正中過剰歯(逆生正中過剰埋伏歯が正中離開の原因になっていた症例 / ほか)

7 歯胚の捻転

上顎5番の歯胚の捻転(3)の歯胚位置異常と5)の90°捻転を改善した症例 / ほか / 下顎5番の歯胚の捻転(5)の萌出遅延と90°捻転が見られた症例) / 上顎2番の歯胚の捻転(上顎2番の捻転を改善した症例) / 上顎1番の歯胚の捻転(上顎1番の翼状捻転と下顎3番の捻転を改善した症例 / ほか) / その他の捻転症例

8 7番の萌出障害

7番のシザースバイト(7番のシザースバイトに対してMTM 装置で対応した症例 / ほか)

7番の近心傾斜(下顎7番近心傾斜にアップライトを行った症例 / ほか)